

UN EJEMPLO DE VIOLENCIA INTERPERSONAL EXTREMA DURANTE LA EDAD DEL BRONCE: EL ENTERRAMIENTO 60 DE LA MOTILLA DEL AZUER

An example of extreme interpersonal violence in the Bronze Age: Burial 60 of
the Motilla del Azuer

TRINIDAD NÁJERA*, FERNANDO MOLINA*, SYLVIA A. JIMÉNEZ-
BROBEIL**, IHAB AL OUMAOU*, MARÍA G. ROCA**, MARTÍN HARO* y
SERGIO FERNÁNDEZ*

RESUMEN Se presenta el caso de un individuo masculino, enterrado según el ritual tradicional de la Edad del Bronce de la Mancha Occidental, que muestra en su esqueleto diversos traumatismos con marcas de numerosas heridas que le ocasionaron la muerte. Se trata de un ejemplo de extrema violencia, analizado con técnicas forenses.

Palabras clave: Sepultura de la Edad del Bronce, Análisis antropológico, Violencia interpersonal, Traumatismos, Heridas *perimortem*.

ABSTRACT In this paper we present the case of a male individual, buried according to the traditional ritual of western La Mancha Bronze Age, which shows different skeletal traumas with indications of numerous injuries that caused his death. This is an example of extreme violence analysed using forensic techniques.

Key words: Bronze Age Burial, Anthropological analysis, Interpersonal violence, Traumas, *Perimortem* Injuries.

* Departamento de Prehistoria y Arqueología. Universidad de Granada. *tnajera@ugr.es; molinag@ugr.es; oumaoui@gmail.com*

** Laboratorio de Antropología. Facultad de Medicina. Universidad de Granada. *jbrobeil@ugr.es*

Este estudio ha sido financiado por el Proyecto de Investigación HAR2010-18745 *Paleoantropología y contexto arqueológico en la Motilla del Azuer. Una aproximación bioarqueológica a las poblaciones de la Edad del Bronce en La Mancha*. Las excavaciones realizadas en el yacimiento han sido promovidas y financiadas por la Consejería de Cultura de la Junta de Castilla-La Mancha.

Fecha de recepción: 01-03-11. Fecha de aceptación: 16-03-11

CIRCUNSTANCIAS DEL HALLAZGO

La sepultura 60 se localizó el 10 de octubre de 2008 durante la 17ª campaña de excavaciones realizada en el yacimiento de la Edad del Bronce de la Motilla del Azuer (Daimiel, Ciudad Real) (Nájera y Molina, 2004; Aranda *et al.*, 2008; Jiménez-Brobeil *et al.*, 2008; Nájera *et al.*, 2010) (lám. I). El yacimiento integra una compleja fortificación, con una torre central y varias murallas concéntricas, un poblado situado al exterior de la fortificación y una necrópolis compuesta por más de 60 sepulturas, situadas preferentemente junto a las zonas de vivienda (fig. 1). La estructura funeraria 60 está situada al SE del yacimiento, en el corte 12 (sectores F2 y F4), y su excavación fue realizada por los técnicos arqueólogos responsables de este sector Martín Haro y Rafael Turatti. Lo excepcional del hallazgo se puso de manifiesto durante el proceso de excavación ya que en el individuo depositado en su interior eran patentes reiterados signos de violencia, que pudieron costarle la vida.

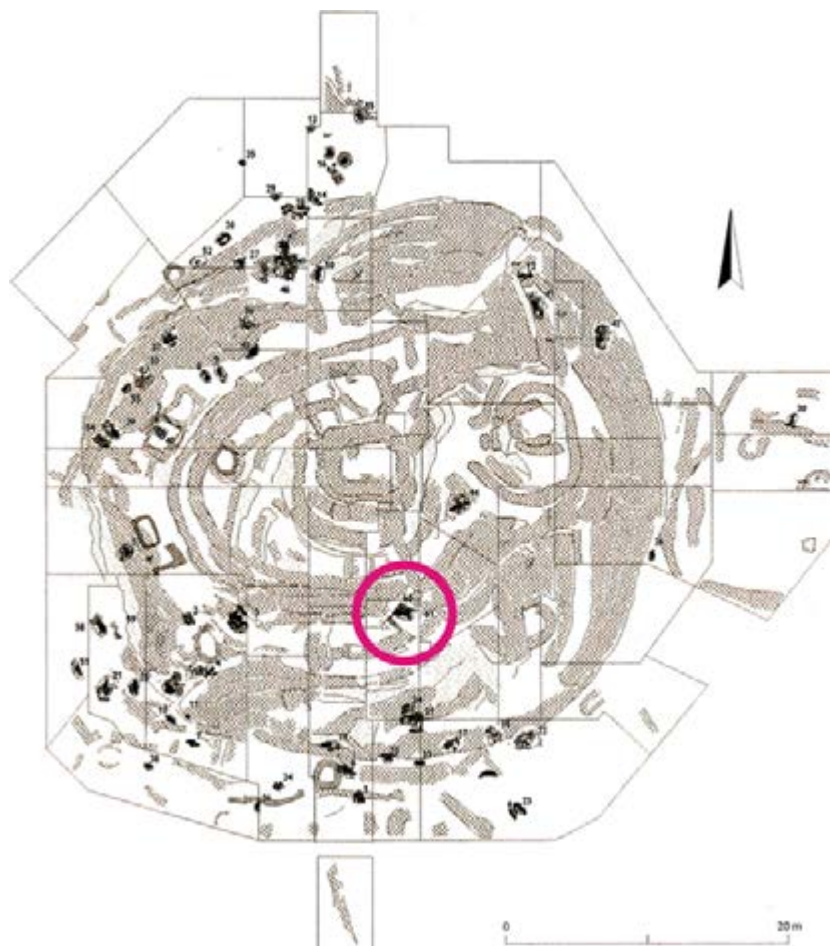


Fig. 1.—Distribución de las sepulturas en la Motilla del Azuer, con la localización de la n.º 60.

DESCRIPCIÓN DE LA SEPULTURA Y EL ENTERRAMIENTO

La sepultura (Az60) se adosa al frente exterior de la muralla Y, considerada como la muralla intermedia en la organización espacial general de la fortificación, aunque en los momentos en que se realizó el enterramiento suponía el límite más externo de la misma (lám. IIa). La fosa (UEC 12-068), de forma ovalada, se excavó en un pequeño recinto construido con anterioridad y situado al exterior de la muralla, delimitado al norte y oeste por el frente exterior de la fortificación y al suroeste por un pequeño muro de mampostería, construido con piedra caliza de pequeño tamaño, que ha conservado 3 hiladas de su alzado original (UEC 12-069).

Estratigráficamente, la sepultura se abre en la base de un paquete de depósitos de ocupación con matriz arcillosa de coloración rojiza y bolsadas de ceniza grisácea y carbón, que deben corresponder a una zona periférica de un contexto de habitación situado al exterior de la fortificación en la Fase IIa del yacimiento, que se inicia aproximadamente hacia el 2000 cal. AC.

El enterramiento contenía un solo individuo masculino de unos 19-20 años de edad (D-12.0618) (fig. 2; lám. IIb). Los restos presentan un buen estado de conservación gracias a las características de la matriz arcillosa que los contiene. El cuerpo, depositado sobre el lado derecho, paralelo al frente exterior de la fortificación, está

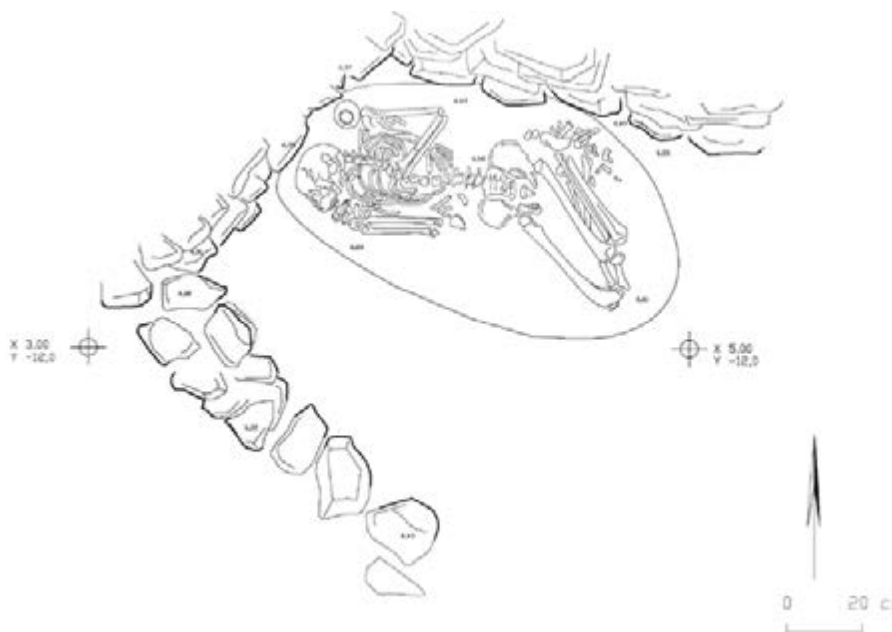


Fig. 2.—Sepultura 60 de la Motilla del Azuer. e. 1:20.

orientado oeste-este con la cara mirando al sur. Dado que la descomposición del cuerpo tuvo lugar en un medio abierto hay que estimar que la posición en que se han recuperado los restos ha sufrido variaciones durante este proceso. El cráneo depositado sobre el lado derecho se encuentra ligeramente desplazado respecto a las vértebras cervicales. El tórax y las zonas abdominal y pélvica aparecen en *decúbito prono*, posiblemente por desplazamiento debido al proceso de descomposición. El brazo izquierdo conserva el húmero reposando paralelo al cuerpo mientras que el antebrazo está ligeramente flexionado sobre la caja torácica y los huesos de la mano han perdido su posición original; por el contrario, el brazo derecho está fuertemente flexionado con la mano debajo del mentón. Las piernas se sitúan flexionadas sobre el lado derecho.

Durante las fases más antiguas del yacimiento, a la que corresponde el enterramiento, aún no se ha normalizado el ritual de deposición, que en fases más recientes vendrá determinado por el sexo y edad de los difuntos.

En la sepultura se depositó un solo elemento de ajuar funerario. Se trata de un vaso de cerámica de forma globular (D-12.0629) (fig. 3), depositado junto a la cabeza del individuo a la altura de su hombro izquierdo. El vaso, de dimensiones muy pequeñas presenta una asita de perforación vertical situada en el borde. Sus superficies ofrecen coloración gris media, con una matriz poco compacta en la que destacan numerosas inclusiones minerales de grano medio. Por sus características no entra dentro de los estándares típicos de la cerámica del yacimiento.

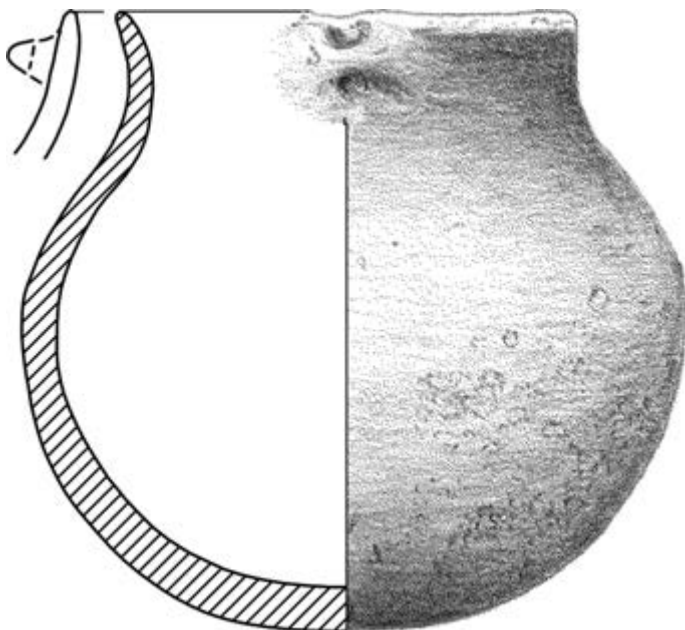


Fig. 3.—Sepultura 60 de la Motilla del Azuer. Vaso de cerámica. e. 1:1.

Un análisis de isótopos estables realizado en el Laboratorio de Isotopía del CSIC de Granada, dirigido por el Dr. Antonio Delgado, ha proporcionado sobre un hueso del individuo los valores de 11,26 $\delta^{15}\text{N}$ ‰ (Air- N_2) y 18,30 $\delta^{13}\text{C}$ ‰ (V-PDB), lo que lo incluye en la agrupación 2 obtenida a partir del análisis isotópico de unos 60 individuos procedentes de la necrópolis de la Motilla del Azuer. Los valores isotópicos del $\delta^{13}\text{C}$ son relativamente uniformes en la totalidad de la muestra analizada, mientras que la variabilidad de los valores $\delta^{15}\text{N}$ permiten determinar la existencia de tres agrupaciones que indican la menor o mayor presencia de proteínas de origen animal en

la dieta de los individuos. El individuo citado se sitúa en el límite superior del Grupo 2, que representa valores intermedios en $\delta^{15}\text{N}$ (+10,5-11,5‰ vs AIR) con una dieta en que la ingesta de proteínas de origen vegetal y animal son más equilibradas, aunque con predominio de las proteínas de origen animal.

La datación de Carbono14 realizada en el Laboratorio de la Universidad de Upsala sobre colágeno del hueso ha proporcionado una fecha para el individuo D-12.0618 de $3591 \pm 37\text{BP}$ (Muestra Ua-38416), con una calibración de 1980-1890 BC a 1σ (61.0%) y 2040-1870 a 2σ (91.2 %).

ESTUDIO ANTROPOLÓGICO

El esqueleto hallado, en buen estado de conservación, corresponde a un sujeto de sexo masculino de unos 19-20 años de edad (Byers, 2005; Isçan, 1989) al que se ha estimado una estatura de 161,4 cm (Mendonça, 2000). El desarrollo muscular se puede considerar como mediano y la única patología reseñable es una ligera escoliosis vertebral. El esqueleto presenta un conjunto de lesiones *perimortem*, todas con la misma coloración que el hueso adyacente y con ausencia completa de signos de cicatrización.

En la bóveda craneal (lám. III) presenta ocho cortes superficiales, de diferente dirección y profundidad, producidos por un filo metálico de cierta longitud, tipo cuchillo o puñal. Sobre la sutura coronal izquierda presenta una herida penetrante producida por un objeto con punta de sección triangular y sobre el parietal izquierdo muestra una fractura conminuta de la bóveda craneal de la que parten tres líneas de fractura en estrella. Este traumatismo se produjo por un choque violento con un objeto romo. Las heridas cortantes fueron producidas de adelante hacia detrás y viceversa, lo que indica la presencia de dos agresores o de uno que se movía alrededor de la víctima. El traumatismo fue posiblemente la última herida sobre la cabeza, puesto que una de las fracturas radiales se detiene en uno de los cortes. En principio, la existencia de al menos tres armas diferentes sugiere la presencia de varios atacantes.

En el tórax se aprecian un corte en la parte posterior de la segunda vértebra dorsal (lám. IVa), correspondiente a una puñalada por la espalda, y diez cortes en las costillas (lám. IVd-e), que afectan a la sexta, séptima, octava, novena y undécima izquierdas y a la décima y duodécima derechas. Algunos cortes corresponden a heridas superficiales pero otros indican que la hoja del arma pudo penetrar bastante y afectar a órganos internos como el pulmón izquierdo y el hígado. Algunos de los cortes aparecen sobre la misma costilla y muy próximos entre sí, lo que sugeriría un posible ensañamiento por parte del agresor, que atacó a la víctima por la espalda.

En el antebrazo izquierdo se aprecian un corte sobre el olécranon del cúbito y una herida profunda en la cara dorsal del primer metacarpiano (lám. Vb-c). Ambas lesiones fueron producidas por un instrumento de filo cortante y corresponderían a lo que se denomina heridas de defensa, que se producen cuando un individuo intenta protegerse de una agresión frontal.

En el coxal izquierdo figura una hendidura, de 20 mm de longitud, que correspondería a una herida realizada por un objeto metálico con doble filo dirigido de afuera hacia dentro (lám. Va). Su posición permite sugerir que fue realizada por un agresor

diestro que se hallaba cara a cara a la víctima y que fue infringida con una gran fuerza puesto que atravesó la pala ilíaca. Esta herida afectaría a órganos internos.

A media altura de la cara lateral del fémur derecho figuran dos cortes (lám. IVb). Ambos serían producidos por un instrumento metálico de filo cortante y hoja relativamente gruesa, dirigido de adelante hacia atrás y de arriba hacia abajo. Su posición permite sospechar que fueron infringidos por un individuo diestro situado junto al costado derecho de la víctima. Finalmente, en el borde lateral de la tibia derecha figura un hundimiento de la cortical del hueso (lám. IVc), que correspondería a una contusión producida probablemente con un objeto anguloso.

DISCUSIÓN

En conclusión, las numerosas heridas dispersas de diferente naturaleza —algunas en la espalda— y la presencia de heridas de defensa podrían sugerir un caso de homicidio (Pounder, 2000). Desgraciadamente, es casi imposible reconstruir los pasos de esta muerte y más cuando se carece de la escena del crimen, el cuerpo completo, armas, testigos, etc. (Taff y Boglioli, 1998).

En los casos de apuñalamientos múltiples siempre hay que considerar la posibilidad de que exista más de un arma (Ohshima, 2005). Sin embargo, en una autopsia es casi imposible distinguir una herida de otra a menos que se disponga de las armas utilizadas para comparar (Taff y Boglioli, 1998). La distribución de las heridas en la parte frontal y dorsal de la víctima sugiere la presencia de al menos dos agresores. La existencia de varios tipos de heridas también sugiere la presencia de más de un asaltante. No pueden deducirse muchos datos del agresor o agresores a partir de las heridas. Sin embargo, se necesita una fuerza considerable para atravesar la pala ilíaca de un varón adulto-joven (Pounder, 2000).

Esta herida de la cresta ilíaca fue producida por una hoja estrecha de doble filo, es decir un puñal y no un cuchillo. Aunque no se puede determinar la longitud de la hoja u hojas, algunos de los cortes del cráneo indican que al menos tendría 15 cm de longitud de filo (Lewis, 2008). Los cortes sobre el fémur también sugieren un arma de cierta longitud, pero con un filo más grueso que el que ocasionó los cortes sobre las costillas (Byers, 2005); tal vez podría tratarse de un hacha. La herida triangular sobre la bóveda craneal fue realizada con un objeto cuya punta tenía esa forma, pero es casi imposible determinar su naturaleza. El traumatismo del parietal izquierdo fue realizado con un objeto romo y pesado. Aunque no puede descartarse un golpe violento contra el suelo, la cabeza suele verse afectada en los asaltos con objetos contundentes (Pollak y Saukko, 2000a).

Las heridas del antebrazo y mano izquierdas pueden considerarse como heridas de defensa y reflejan una anticipación a la lesión y un intento de la víctima de protegerse del agresor (Pollak y Saukko, 2000b; Taff y Boglioli, 1998). La mayoría de las heridas de defensa se sitúa en ese lado (Schmidt y Pollak, 2006) porque en un ataque frontal por parte de un agresor diestro es el brazo izquierdo de la víctima el que intenta defender órganos vitales mientras mantiene la función del brazo derecho para un posible ataque (Iliyas *et al.*, 2009; Mohanty *et al.*, 2007). No se puede valorar la resistencia

de la víctima al asalto porque no se conservan las posibles heridas sobre tejidos blandos ni puede determinarse el orden exacto de las lesiones. Asimismo, tampoco puede precisarse qué sintió la víctima, aunque la presencia de heridas de defensa indica que estaba consciente y que debió sufrir (Taff y Boglioli, 1998). Las puñaladas profundas suelen producir hemorragias internas que permiten mantener la consciencia y la actividad física durante un tiempo (Pounder, 2000); sin embargo, el traumatismo del parietal izquierdo debió causar un desvanecimiento inmediato (Pollak y Saukko, 2000 a). Hemorragia, embolismo y quizás neumotórax constituyen los factores más posibles de causa de muerte (Pounder, 2000).

CONCLUSIONES

El estudio de la violencia en el pasado constituye una de las principales líneas de colaboración interdisciplinar entre arqueólogos y antropólogos (Carman y Harding, 2004; Guilaine y Zammit, 2002; Jiménez-Brobeil *et al.*, 2009; Keeley, 1996; Martin y Frayer, 1997; Monks, 1999; Roksandic *et al.*, 2006; entre otros). Son ya muchos los hallazgos de restos humanos que se han relacionado con batallas (Canci *et al.*, 2009; Jurmain *et al.*, 2009; Roksandic *et al.*, 2006;), masacres (Erdal, 2010; Etxeberría y Herrasti, 2007; Meyer *et al.*, 2009; Schulting, 2006; Šlaus *et al.*, 2010) o actividades violentas (Kanz y Grosschmidt, 2006; Van der Merwe *et al.*, 2010), entre otros casos. Sin embargo, la determinación de un caso de homicidio en época prehistórica constituiría un hallazgo único, que quizás sea el caso del individuo D-12.0618 hallado en las excavaciones arqueológicas del año 2008 en el yacimiento de la Motilla del Azuer, cuyo conjunto de lesiones podrían plantear esta interpretación.

El hallazgo aislado de este individuo y el hecho de que esté enterrado siguiendo el patrón general del yacimiento permitiría plantear que su muerte se produjo en un contexto de violencia intragrupal. El elevado número de heridas sugiere crueldad y ensañamiento y quizás la posible existencia de razones personales para acabar con la vida de este individuo. Cuestiones como el honor y los celos o la competición por el poder constituyen los principales motivos de asesinato (Ghiglieri, 2005). Por otro lado, en grupos con abundancia de varones jóvenes, como es la víctima, y escasez de mujeres en edad de casarse, como es la población de la Motilla, el asesinato pudo ser originado por la competición entre los varones para acceder a una pareja (Ghiglieri, 2005). Sin embargo, a tenor de otros datos proporcionados por el registro arqueológico del yacimiento, dónde en las fases antiguas de su ocupación son frecuentes los traumatismos originados por violencia interpersonal que podrían interpretarse como resultado de una defensa de los recursos guardados en la fortificación —agua y cereal—, se puede sugerir una causa de enfrentamiento intergrupal para explicar las heridas que causaron la muerte de este individuo, que fue enterrado siguiendo el ritual característico en el asentamiento.

BIBLIOGRAFÍA

- ARANDA, G.; FERNÁNDEZ, S.; HARO, M.; MOLINA, F.; NÁJERA, T. y SÁNCHEZ, M. (2008): "Water Control and Cereal Management on the Bronze Age Iberian Peninsula: La Motilla del Azuer", *Oxford Journal of Archaeology* 27:3, pp. 241-259.
- BYERS, S. (2005): *Introduction to forensic anthropology*, Allyn and Bacon, Boston.
- CANCI, A.; GASPARI, E. y MAINO, C. (2009): "Cutmarks da lama metallica sui resti scheletrici degli armati della necropoli del Bronzo medio e recente di Olmo di Nogara (Verona). Traumi inflitti, trapanazioni terapeutiche e lesioni postdepositionali", *Bollettino del Museo Civico di Storia Naturale di Verona* 33, pp. 133-148.
- CARMAN, J. y HARDING, A. (eds.) (2004): *Ancient warfare*, Sutton Publishing, Stroud.
- ERDAL, Ö.D. (2010): "A posible massacre at Early Bronze Age Titriş Höyük", *International Journal of Osteoarchaeology*, <http://www.interscience.wiley.com> DOI 10.1002/oa.1177.
- ETXEBERRÍA, F. y HERRASTI, L. (2007): "Los restos humanos del enterramiento de San Juan ante Portam Latinam (La Guardia, Álava)", *San Juan ante Portam Latinam* (J.J. Vegas, ed.), Diputación Foral Álava, pp. 159-280.
- GHIGLIERI, M.P. (2005): *El lado oscuro del hombre. Los orígenes de la violencia masculina*, Tusquets, Barcelona.
- GUILAINE, J. y ZAMMIT, J. (2002): *El camino de la guerra. La violencia en la Prehistoria*, Ariel, Barcelona.
- ILIJAS, S.M.; PRANAV, P. y VIJAY, K. (2009): "Defense wounds in homicidal deaths", *Journal of Indian Academy of Forensic Medicine* 31:1, <http://www.indianjournals.com>.
- ISÇAN, M.Y. (1989): *Age markers in the human skeleton*, Charles C. Thomas, Springfield.
- JIMENEZ-BROBEIL, S.A.; AL OUMAOU, I.; NAJERA, T. y MOLINA, F. (2008): "Salud y enfermedad en Motilla del Azuer: una población de la Edad del Bronce de La Mancha", *Revista Española de Antropología Física* 20, pp. 57-70.
- JIMÉNEZ-BROBEIL, S.A.; SOUICH, Ph. de y AL OUMAOU, I. (2009): "Possible relationship of craneal traumatic injuries with violence in the South-East Iberian Peninsula from the Neolithic to the Bronze Age", *American Journal of Physical Anthropology* 140, pp. 465-475.
- JURMAIN, R.; BARTELINK, E.J.; LEVENTHAL, A.; BELLIFEMINE, V.; NECHAYEV, I.; ATWOOD, M. y DIGIUSEPPE, D. (2009): "Palaeoepidemiological patterns of interpersonal aggression in a prehistoric Central California population from CA-ALA-329", *American Journal of Physical Anthropology* 139, pp. 462-473.
- KANZ, F. y GROSSSCHMIDT, K. (2006): "Head injuries of Roman gladiators", *Forensic Science International* 160, pp. 207-216.
- KEELEY, L.H. (1996): *War before civilization*, Oxford University Press, Oxford.
- LEWIS, J.E. (2008): "Identifying sword marks on bone: criteria for distinguishing between cut marks made by different classes of bladed weapons", *Journal of Archaeological Sciences* 35, pp. 2001-2008.
- MARTIN, D.L. y FRAYER, D.W. (eds.) (1997): *Troubled times. Violence and warfare in the past*, Gordon and Breach, Amsterdam.
- MENDONÇA, M.C. (2000): "Estimation of height from the length of long bones in a Portuguese adult population", *American Journal of Physical Anthropology* 112, pp. 39-48.
- MEYER, C.; BRANDT, G.; HAAK, W.; GANSLMEIER, R.A.; MELLER, H. y ALT, K.W. (2009): "The Eulau eulogy: bioarchaeological interpretation of lethal violence in Corded Ware multiple burials from Saxony-Anhalt, Germany", *Journal of Anthropological Archaeology* 28, pp. 412-423.
- MOHANTY, M.K.; PANIGRAHI, M.K.; MOHANTY, S.; DASH, J.K. y DASH, S.K. (2007): "Self-defence injuries in homicidal deaths", *Journal Forensic Legal Medicine* 14, pp. 213-215.
- MONKS, S.J. (1999): "Patterns of warfare and settlement in South-east Spain", *Journal of Iberian Archaeology* 1, pp. 127-171.
- NÁJERA, T. y MOLINA, F. (2004): "Las motillas. Un modelo de asentamiento con fortificación central en la llanura de La Mancha", *La Península Ibérica en el II milenio A.C.: poblados y fortificaciones* (M^a. del R. García Huerta y J. Morales Hervás, coords.), Universidad de Castilla-La Mancha, Colección Humanidades 77, Cuenca, pp. 173-214.
- NÁJERA, T.; MOLINA, F.; JIMÉNEZ-BROBEIL, S.; SÁNCHEZ, M.; AL OUMAOU, I.; ARANDA, G.; DELGADO, A. y LAFFRANCHI, Z. (2010): "La población infantil de la Motilla del Azuer: Un estudio bioarqueológico", *Complutum* 21:2, pp. 69-102.

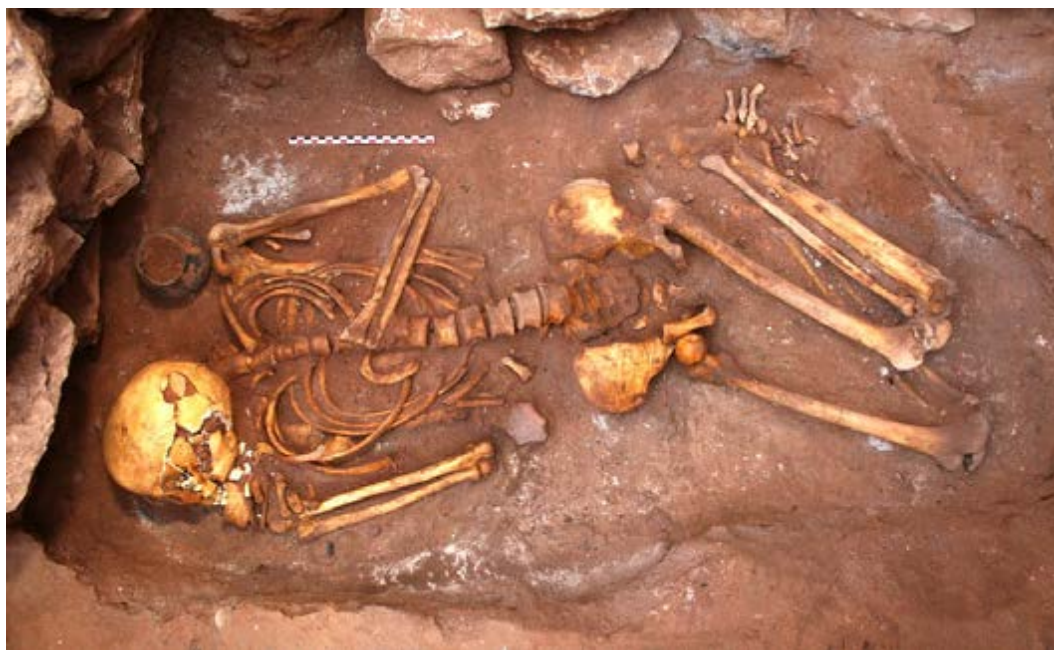- OHSHIMA, T. (2005): "Diagnostic value of "superficial" stab wounds in forensic practice", *Journal of Clinical Forensic Medicine* 12:1, pp. 32-35.
- POLLAK, S. y SAUKKO, P.J. (2000a): "Blunt Injury", *Encyclopedia of Forensic Sciences* (J. Siegel, G. Knupfer y P.J. Saukko, eds.), Academic Press, San Diego, pp. 316-325.
- (2000b): "Defense Wounds", *Encyclopedia of Forensic Sciences* (J. Siegel, G. Knupfer y P.J. Saukko, eds.), Academic Press, San Diego, pp. 374-378.
- POUNDER, D.J. (2000): "Sharp Injury", *Encyclopedia of Forensic Sciences* (J. Siegel, G. Knupfer y P.J. Saukko, eds.), Academic Press, San Diego, pp. 340-345.
- ROKSANDIC, M.; DJURIĆ, M.; RAKOČEVIĆ, Z. y SEGUIN, K. (2006): "Interpersonal violence at Lepenski Vir Mesolithic/Neolithic complex of the Iron Gates gorge (Serbia-Romania)", *American Journal of Physical Anthropology* 129, pp. 339-348.
- SCHULTING, R. (2006): "Skeletal evidence and context of violence in European Mesolithic and Neolithic", *Social archaeology of funerary remains* (R. Gowland y C. Knüsel, eds.), Oxbow Books, Oxford, pp. 224-237.
- ŠLAUS, M.; NOVAK, M.; VYROUBAL, V. y BEDIĆ, Ž. (2010): "The harsh life on the 15th Century Croatia-Ottoman Empire military border: analyzing and identifying the reasons for the massacre in Čepin", *American Journal of Physical Anthropology* 141, pp. 358-372.
- SCHMIDT, U. y POLLAK, S. (2006): "Sharp force injuries in clinical forensic medicine. Findings in victims and perpetrators", *Forensic Science International* 159:2, pp. 113-118.
- TAFF, M.L. y BOGLIOLI, L.R. (1998): "Science and politics of cutting and stabbing injuries in the USA", *Journal of Clinical Forensic Medicine* 5, pp. 80-84.
- VAN DER MERWE, A.E.; STEYN, M. y L'ABBÉ, E.N. (2010): "Trauma and amputations in 19th century miners from Kimberley, South Africa", *International Journal of Osteoarchaeology* 20, pp. 291-306.



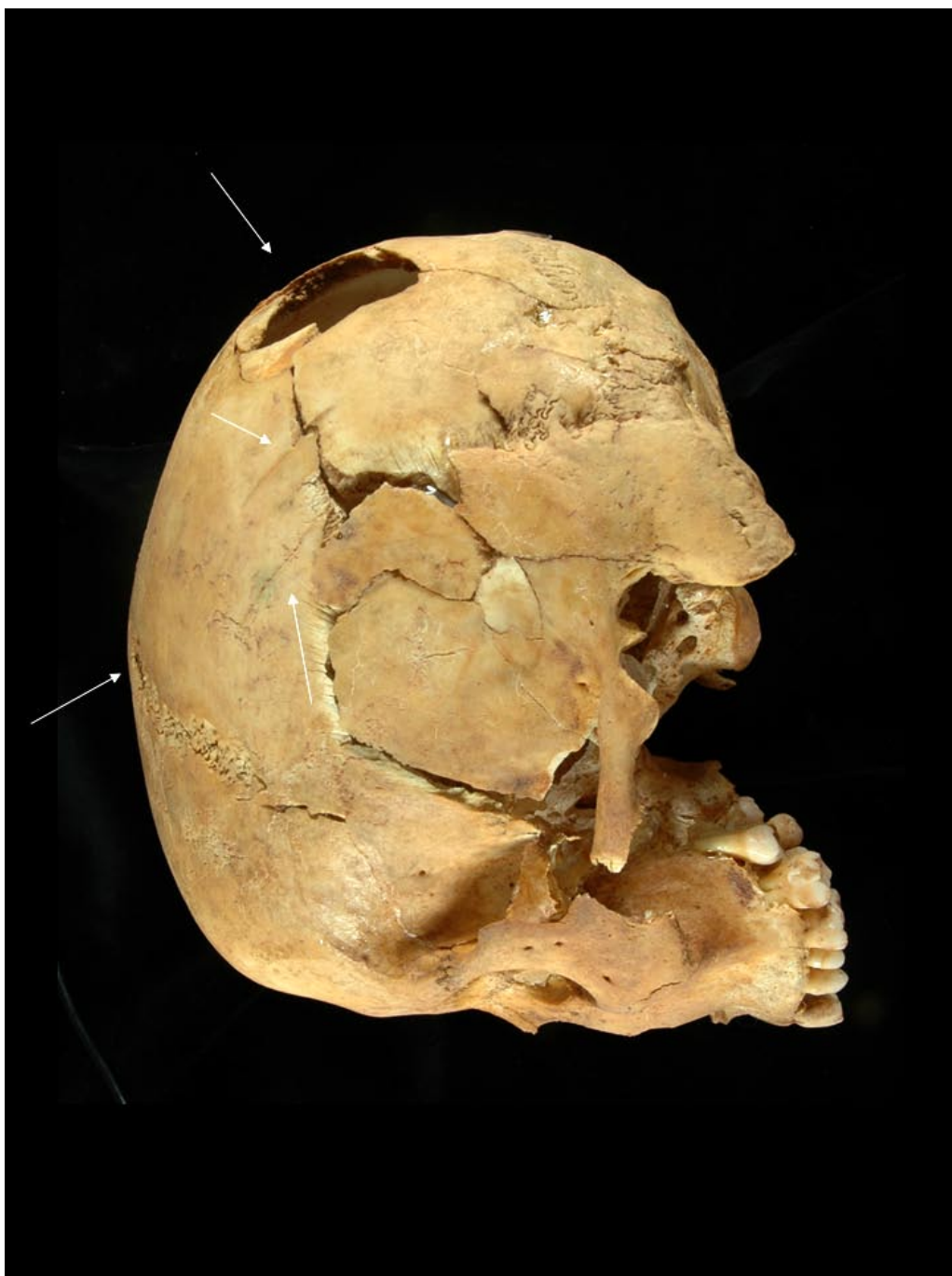Lám. I.—Vista actual de la Motilla del Azuer desde el este (fotografía M.A. Blanco/Dpto. de Prehistoria, Universidad de Granada).




Lám. IIa.—Sepultura 60 de la Motilla del Azuer.



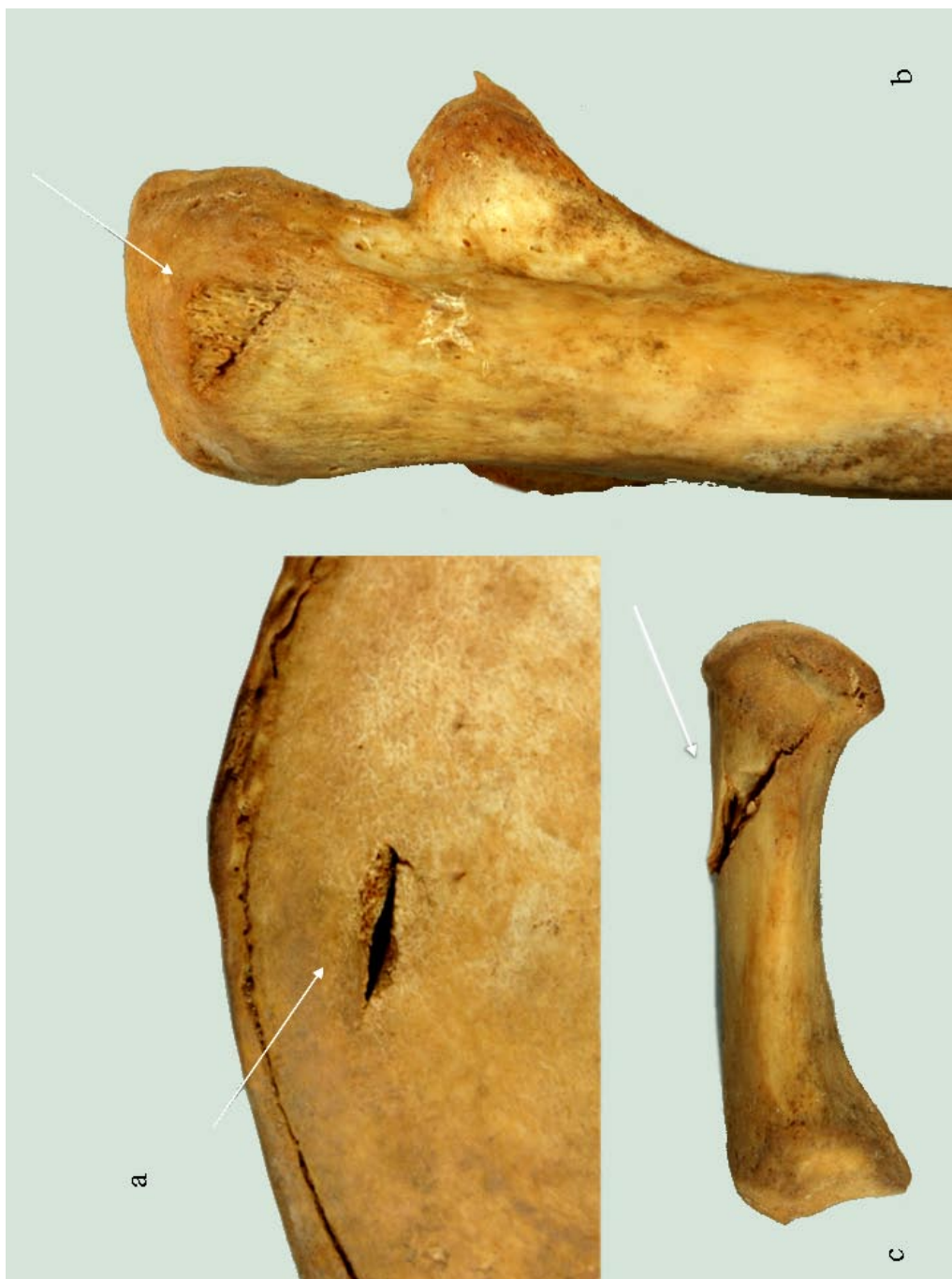Lám. IIb.—Sepultura 60 de la Motilla del Azuer. Detalle.



Lám. III.—Motilla del Azuer. Enterramiento de la tumba 60: vista del cráneo en norma lateral; las flechas indican varias de las lesiones traumáticas.



Lám. IV.—Motilla del Azuer. Enterramiento de la tumba 60: a) herida incisa en la segunda vértebra dorsal; b) heridas incisas en la diáfisis femoral derecha; c) contusión en la epífisis proximal de la tibia derecha; d) cortes en la octava costilla izquierda; e) corte en la séptima costilla izquierda.



Lám. V.—Mouilla del Azuer. Enterramiento de la tumba 60: a) herida incisa que atraviesa la cresta ilíaca izquierda; b) herida incisa en el olécranon del cúbito izquierdo; c) profunda herida incisa en el primer metacarpiano izquierdo.